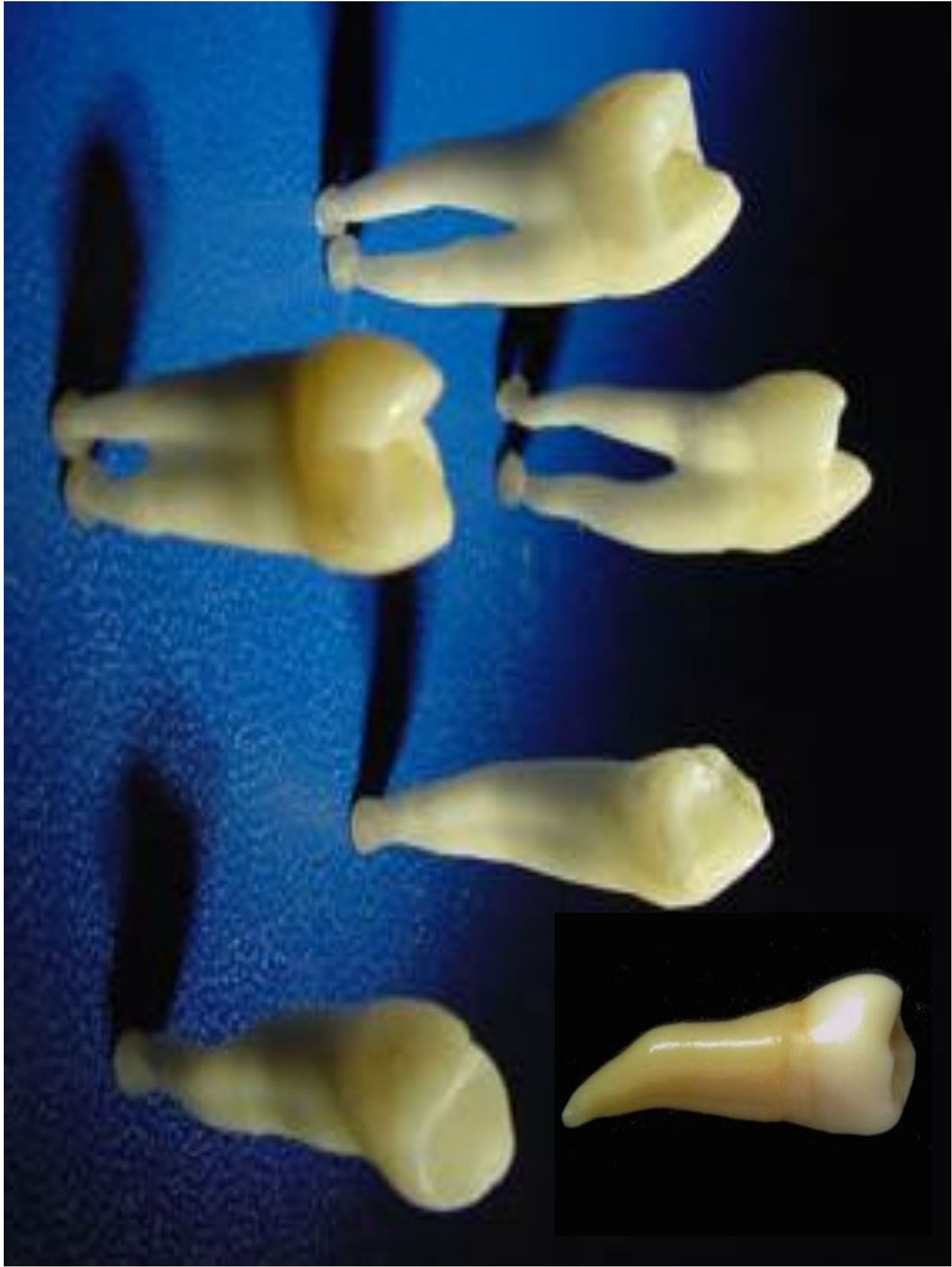
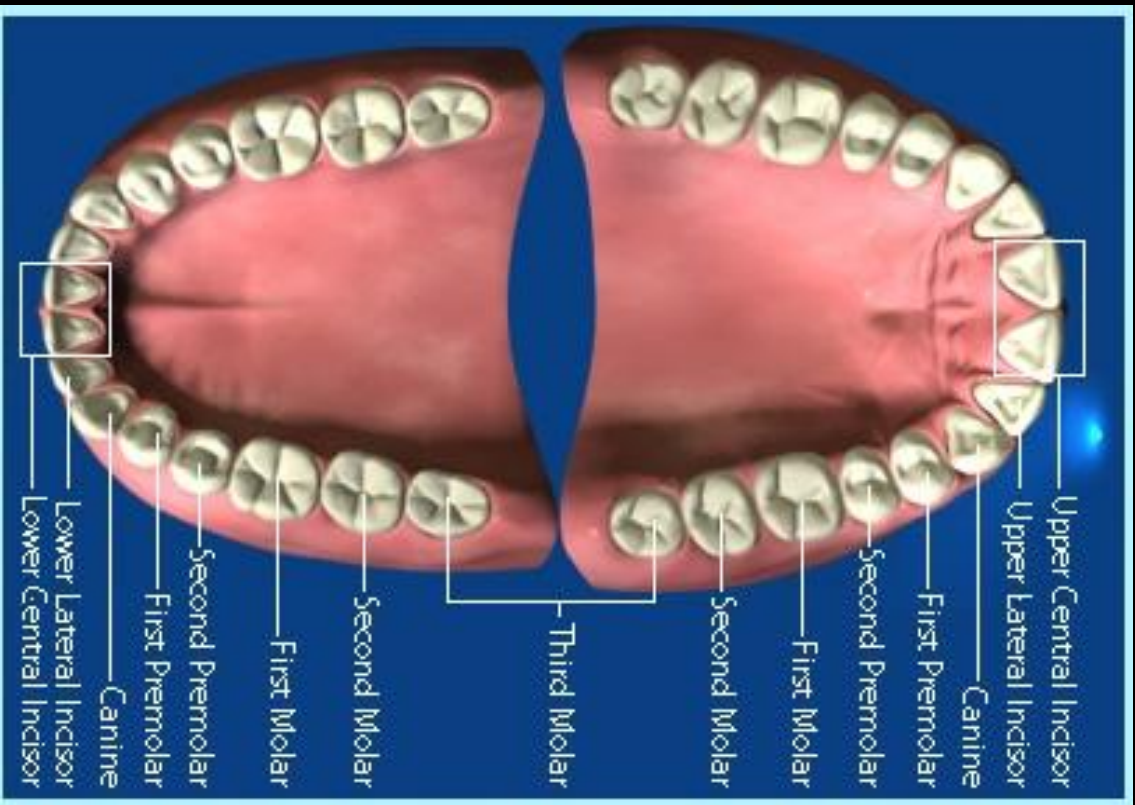
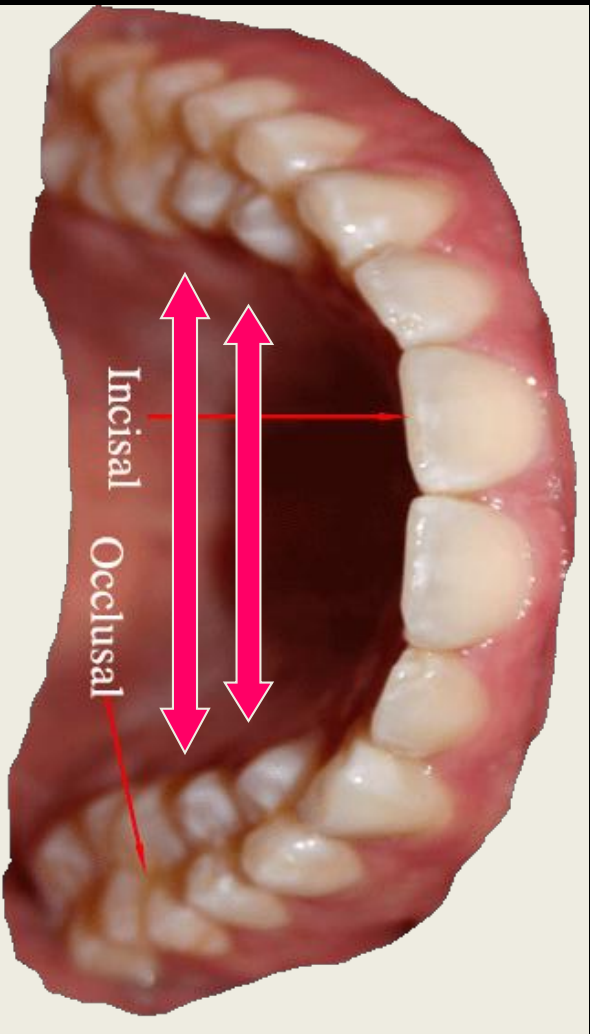
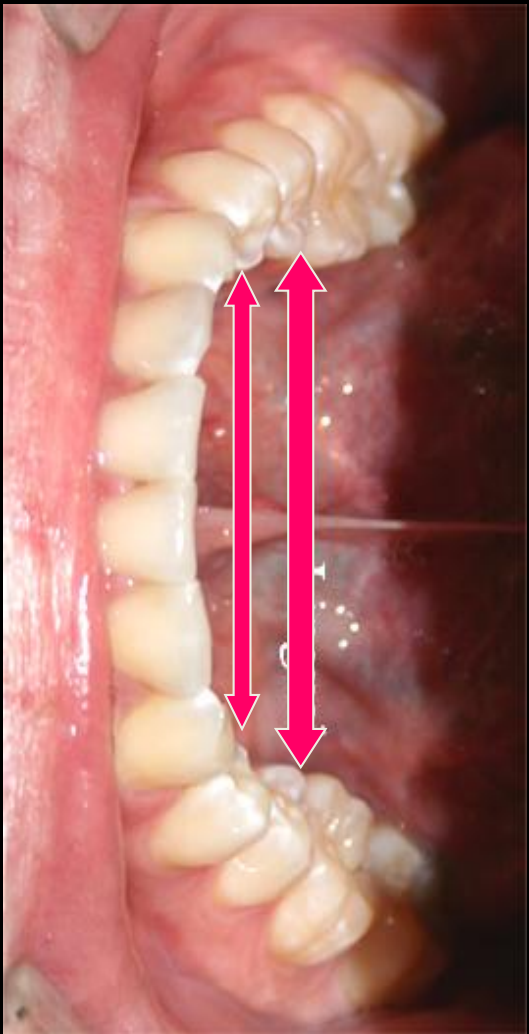
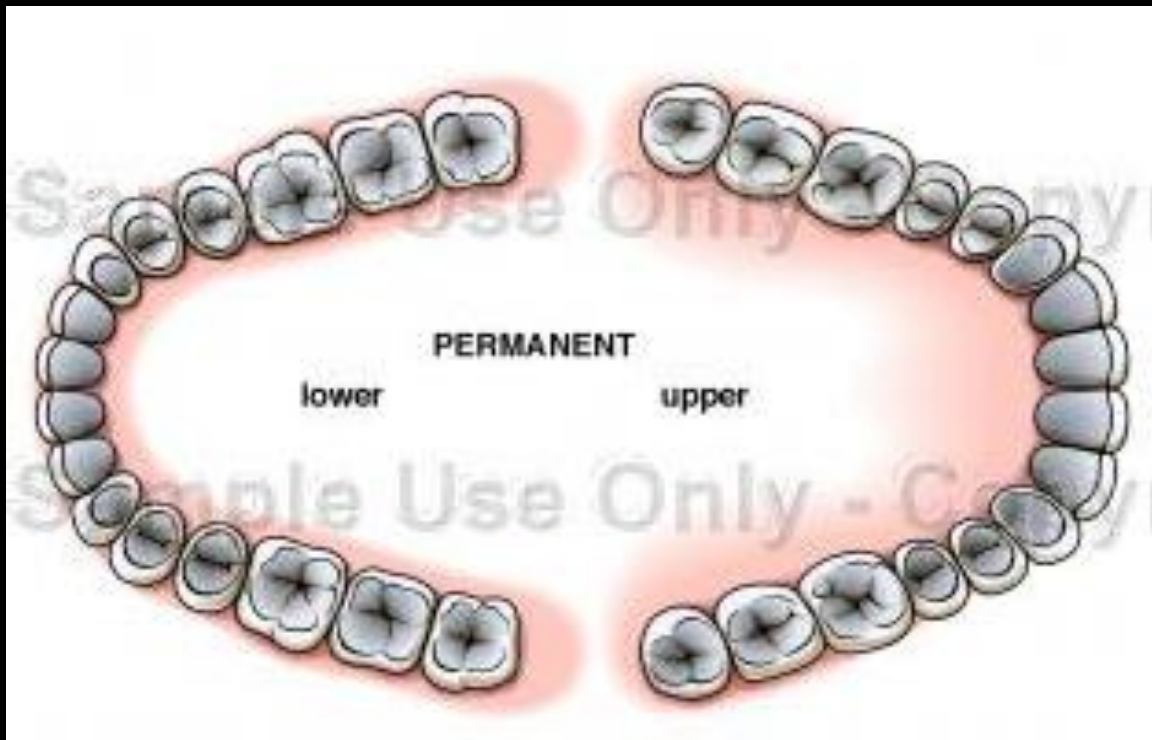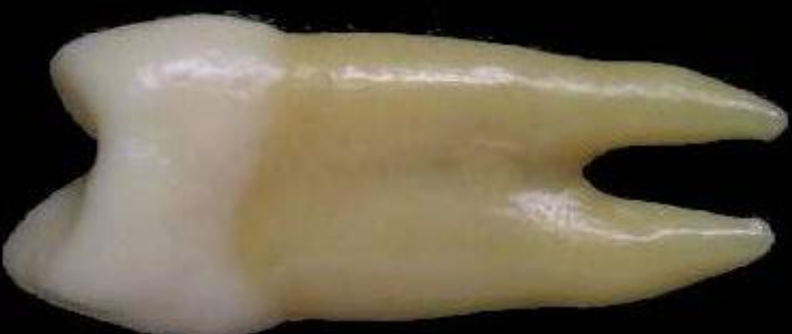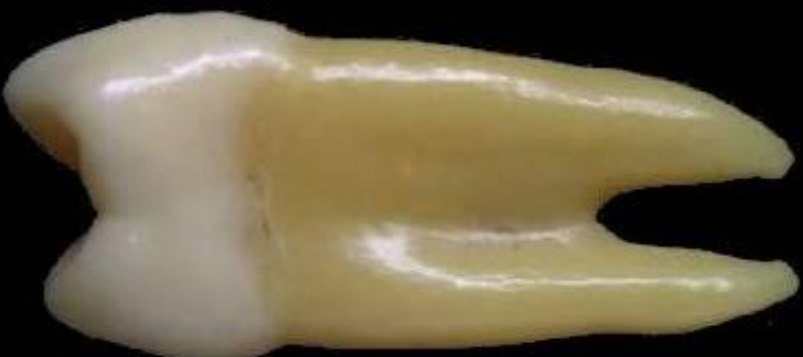Buccal

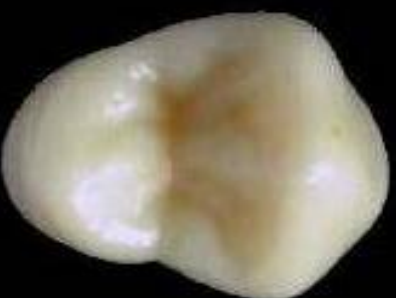Palatal

Mesial

Distal



Occlusal



Amaçlar

- Premolarların işlevlerini tanımlamak
- Maksiller premolarların mandibular premolarlardan ayırt edilmesini sağlamak
- Tüm dişler içerisinde premolarları seçmek ve ayırmak

Total diř boyu	22.5 mm.
Kron boyu	8.5 mm.
Kök boyu	14 mm.
Kron genişliđi	7 mm. - kolede 5 mm.
Kron kalınlıđı	9 mm. - kolede 8 mm.

Premolarların İşlevleri

- Besinin çiğnenmesi ve öğütülmesi
- Yüzün dikey boyutunun korunması
- Ağız ve yanaklara destek olunması

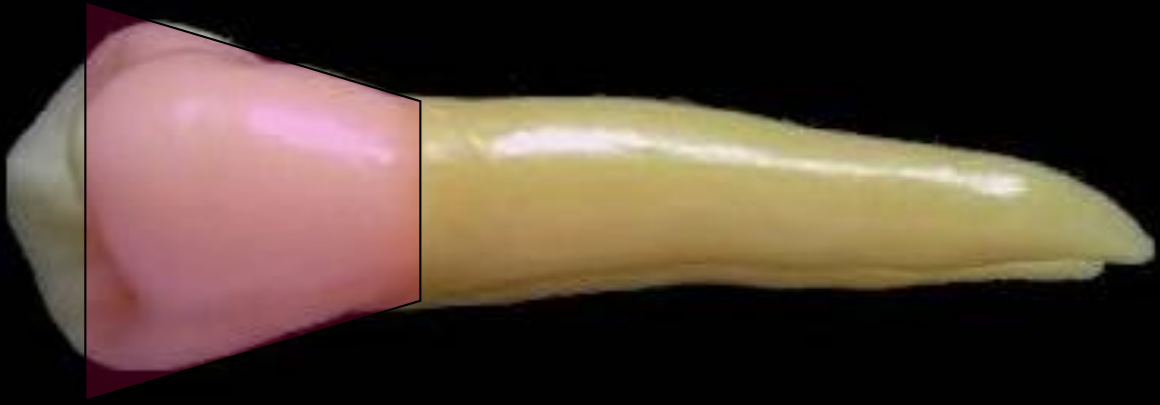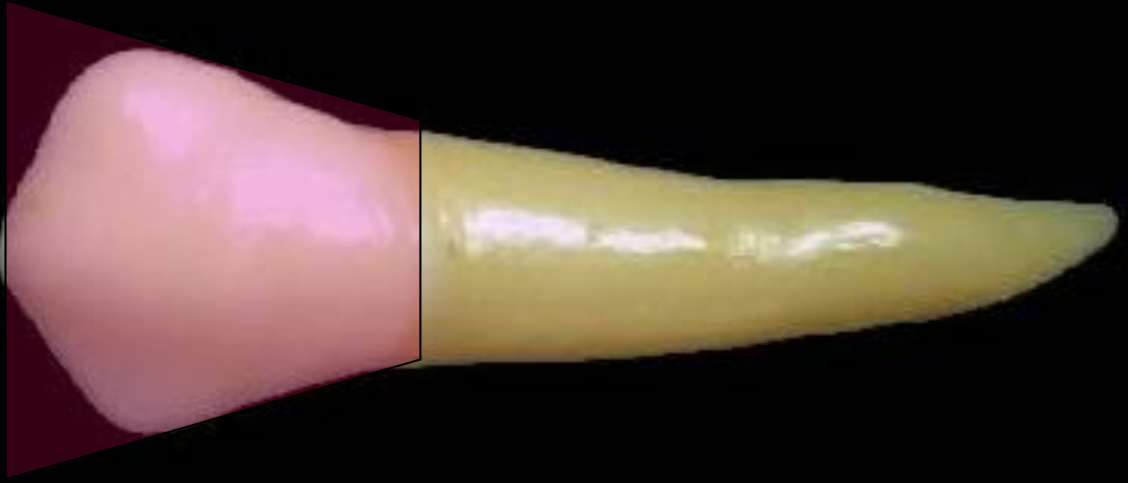Anterior Dişlerden Farkları

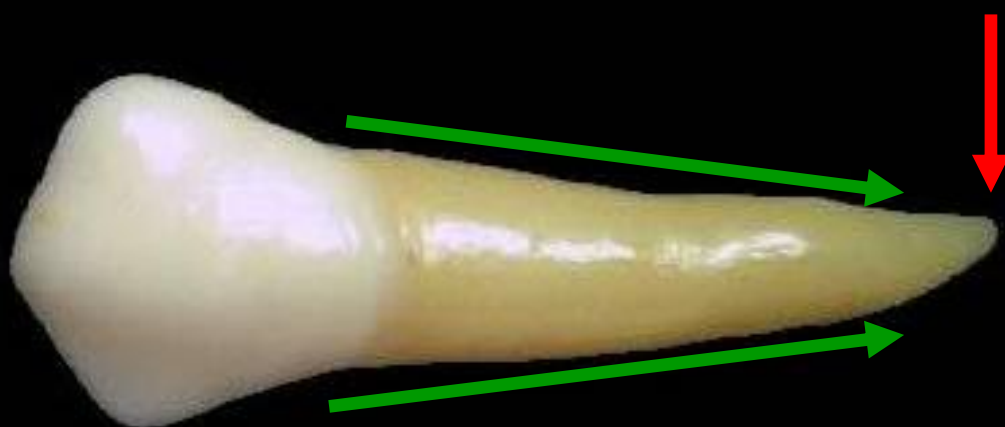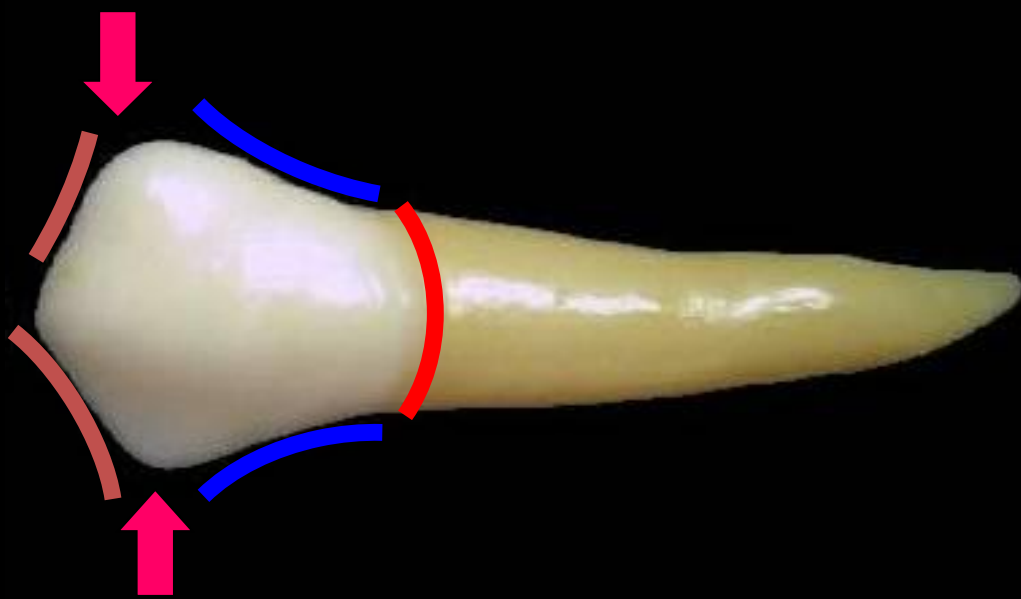
- Terminoloji bakımından ; Ön dişler ile karşılaştırıldığında, arka dişlerin fasiyal yüzeylerine bakıldığından labiyal yerine “BUKKAL” terimi kullanılır. Ayrıca insizal kenarlar yerine “OKLÜZAL” yüzeyler vardır. Oklüzal yüzeylerin kuspları, sırtları ve olukları vardır.

- Premolar kronları, anterior diřlerin kronlarından daha kısadır. Maksiller premolarların kökleri maksiller kesiciler ile hemen hemen ařađı yukarı aynı uzunluktadır.

Kuron

- Bukkal görününden kron, kontak noktalarından servikale doğru daralır. Kabaca kanin diş ile benzerlik gösterir. Beşgen gibi şekillenir.
- Kusp eğimleri kanin dişteki gibi distal eğim daha uzun olacak biçimde şekillenmiştir.




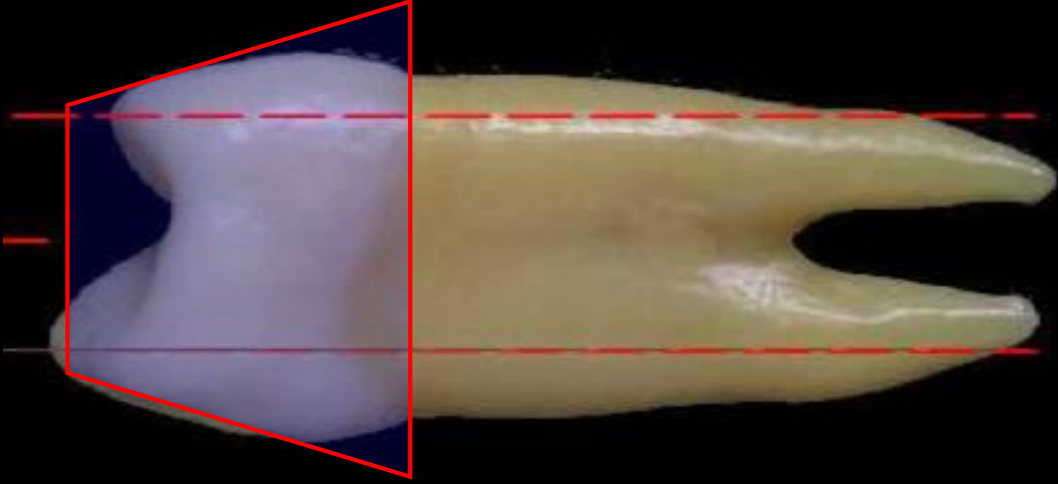
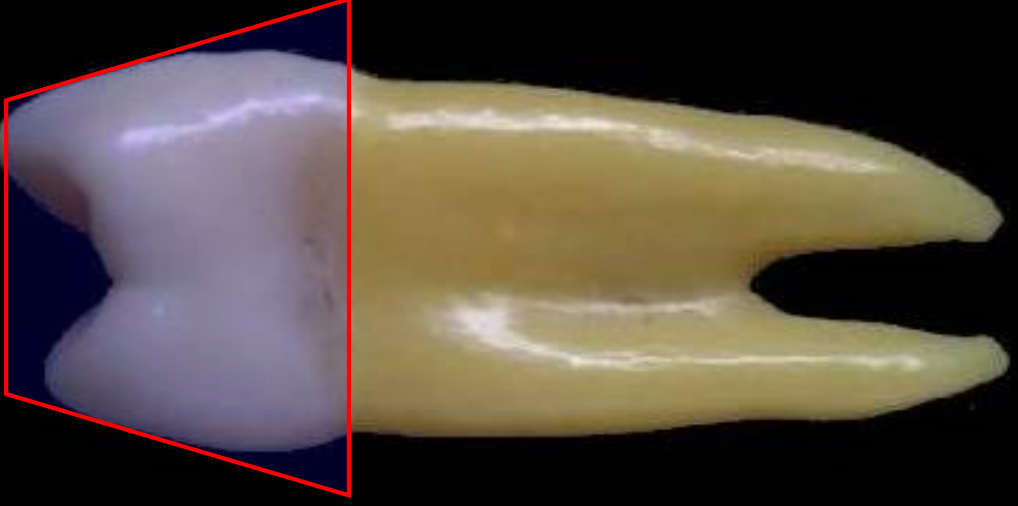


- Bukkalde en fazla k rvat r servikal b lgede g r l r.
- Belirgin bir bukkal sırt mevcuttur.
- Bukkal sırtın saęında ve solunda gelişimsel g k nt ler mevcuttur.

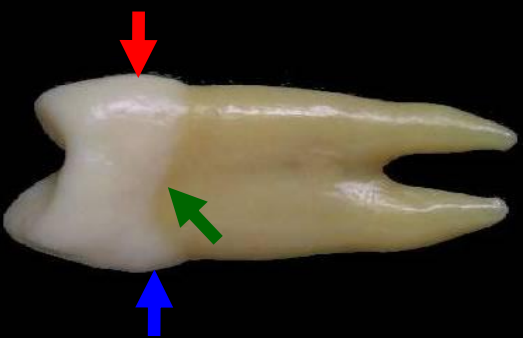


- Meziyal ve Distal Yüzeyler Konveks
- Bukkal Kasp, palatinal kasp'tan yaklaşık 1 mm daha kısa
- Servikal çizgi kök yönünde konvex

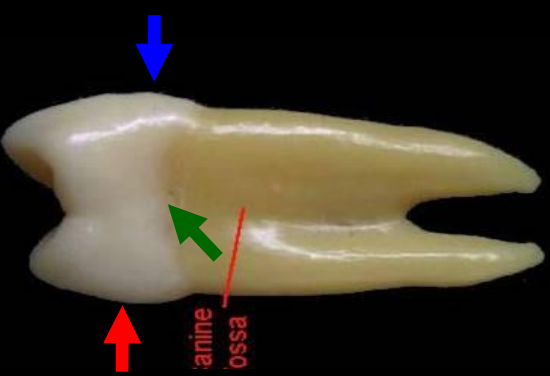




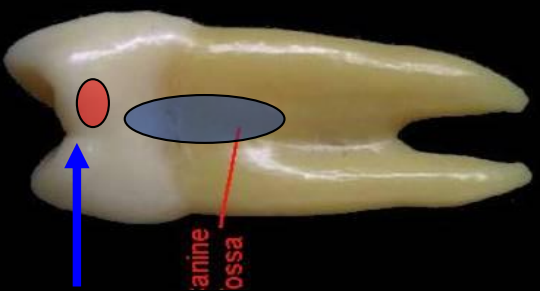
Distal görünüm



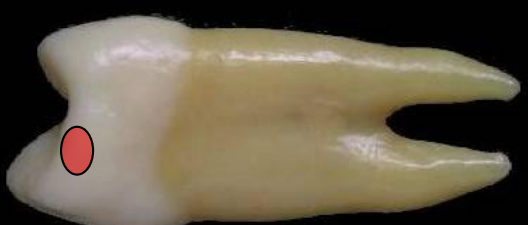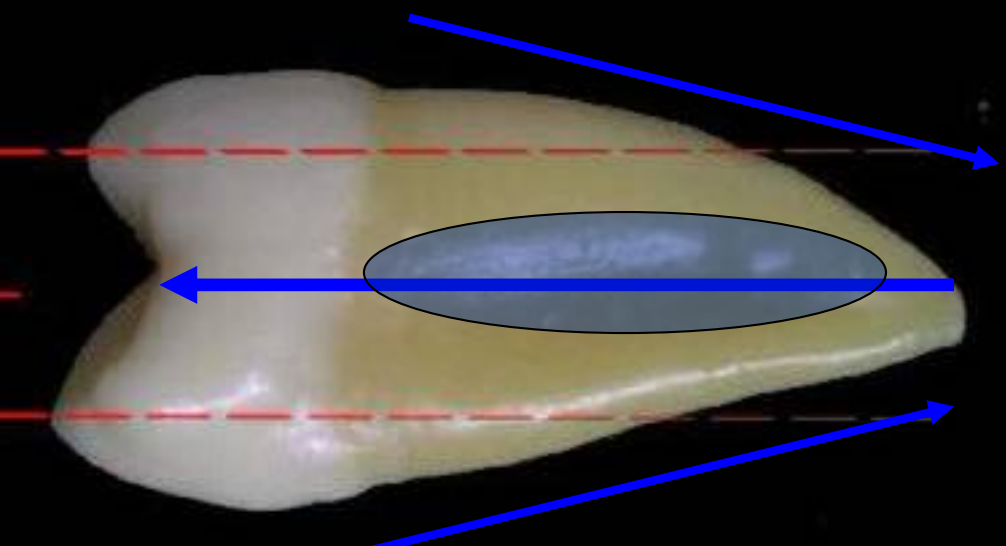
Meziyal görünüm



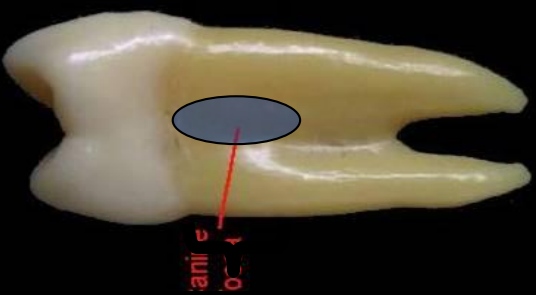
Mesiyal
görünüm



Distal görünüm



Mesiyal
görünüm



Distal görünüm

